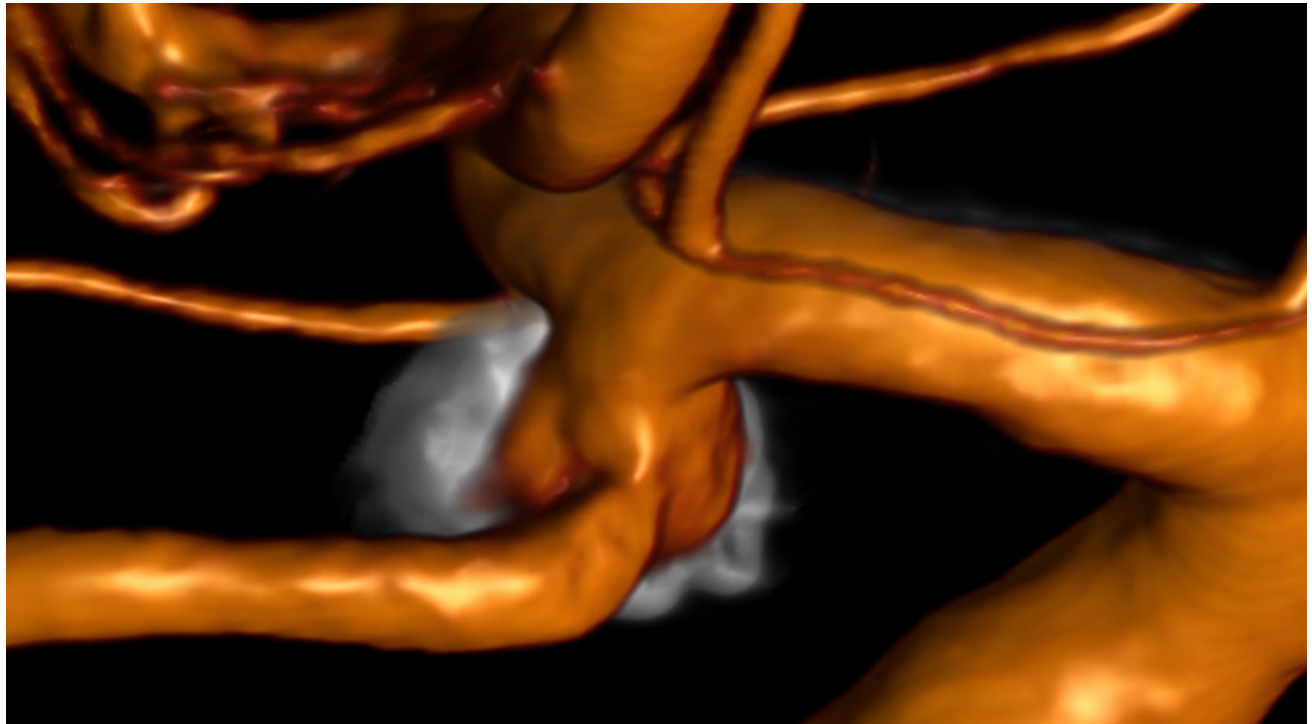


COMPLICACION DE FLOW DIVERTER-TROMBOSIS POST PROCEDIMIENTO

Aneurisma de arteria comunicante posterior con coiling recanalizado.

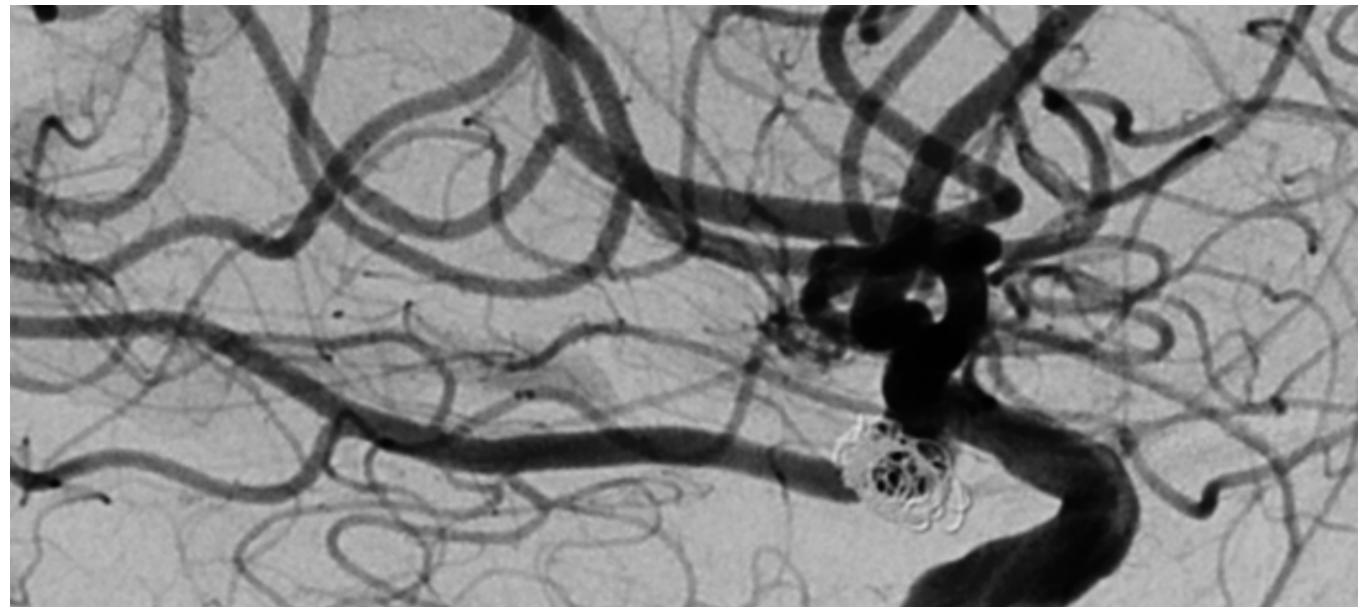
Tratamiento endovascular con stent flow diverter con control angiográfico satisfactorio.

Twist del extremo proximal del stent junto a trombos intrastent.



Trombosis post stenting.

Tirofiban en bolo junto a stent Atlas en extremo proximal.

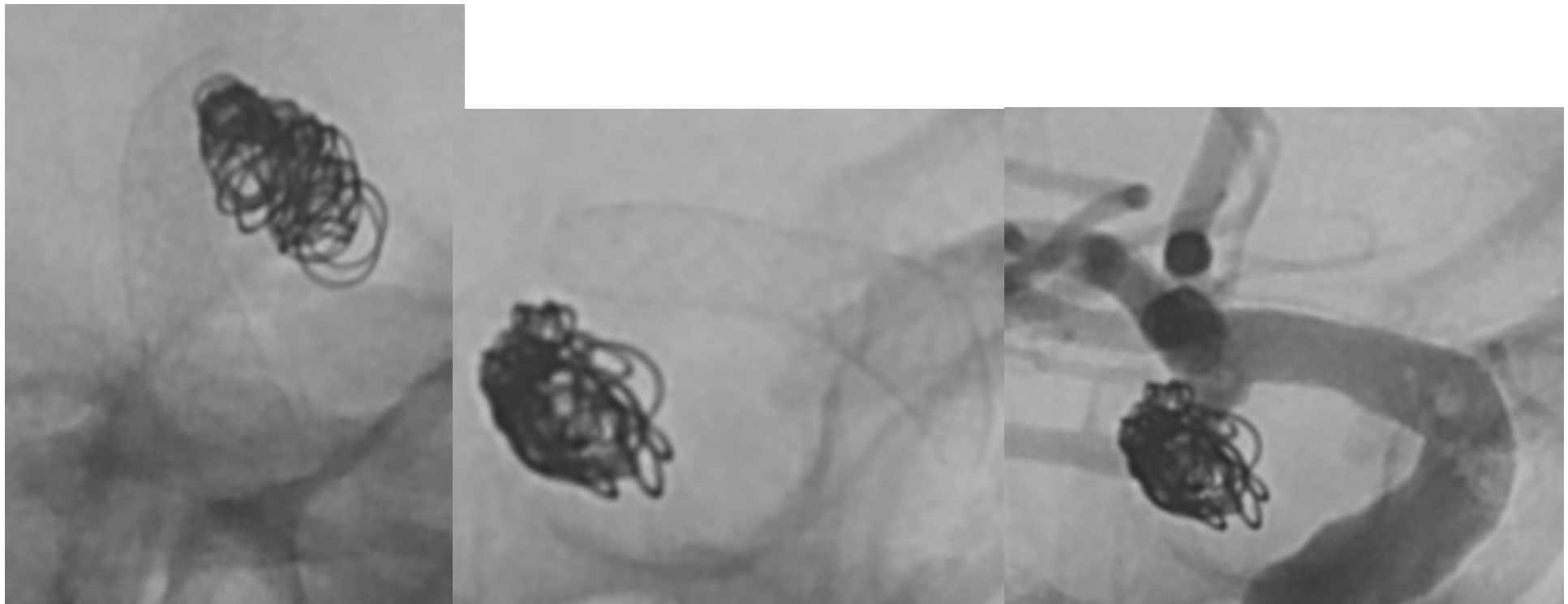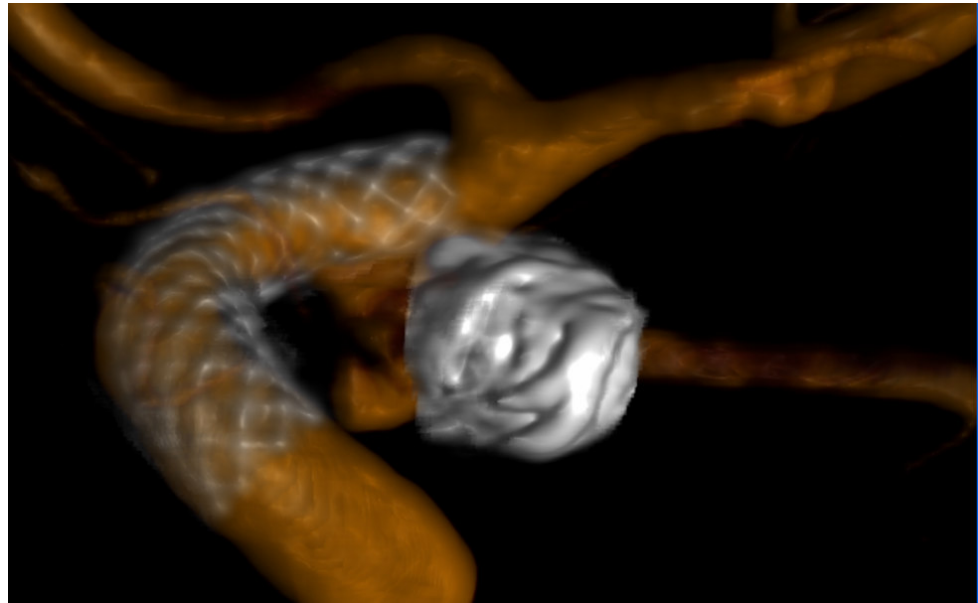


COMPLICACION DE FLOW DIVERTER-TROMBOSIS POST PROCEDIMIENTO

Aneurisma de arteria comunicante posterior con
coiling recanalizado.

Tratamiento endovascular con stent flow diverter
con control angiográfico satisfactorio.

Twist del extremo proximal del stent junto a
trombos intrastent.



COMPLICACION DE FLOW DIVERTER-TROMBOSIS POST PROCEDIMIENTO

Trombosis post stenting.

Tirofiban en bolo junto a stent Atlas
en extremo proximal.

En series de control se objetiva una
correcta aposición del stent sin
trombos intraluminales.

